

Steffen Rosahl¹, Thomas Lenarz²
Cordula Matthies³, Madjid Samii⁴
Wolf-Peter Sollmann⁵, Roland Laszig⁶

Hirnstammimplantate zur Wiederherstellung des Hörvermögens

Entwicklung und Perspektiven

Zusammenfassung

Eine vollständige Ertaubung durch Verlust bei der Hörnerven ist für den Menschen ein schwerer Einschnitt in die Kommunikation mit seiner Umwelt. Diese problematische Situation, von der insbesondere Patienten mit Neurofibromatose Typ 2 bedroht sind, hat die klinische Forschung zu Pionierleistungen bei der Entwicklung von Prothesen zur Wiederherstellung der Sinnesfunktion inspiriert. Mit den heute verfügbaren auditorischen Hirnstammimplantaten (ABI, Auditory Brainstem Implants) ist es gelungen, durch elektrische Stimulation des zweiten Neurons der Hörbahn den Verlust der Hörnerv- und Innenohrfunktion teilweise zu kompensieren. Der resultierende Höreindruck erlaubt die Verbesserung des Lippenlesens und die Unterscheidung von Alltagsgeräuschen. Nur in wenigen Ausnahmefällen wird ein freies Wortverständnis möglich. Die Suche nach Al-

ternativen wurde in den letzten Jahren auf eine verbesserte Elektrodenkopplung an die Zielstrukturen konzentriert. Dies hat zur Entwicklung von penetrierenden Tiefenimplantaten geführt, die jetzt für den klinischen Einsatz bereitstehen.

Schlüsselwörter: Cochlea-Implantat, Neuroprothese, Hörhilfe, Hirnstammimplantat, Taubheit

Summary

Auditory Brainstem Implants in the Treatment of Hearing Loss – Status Quo of Research and Perspectives

Profound hearing loss resulting from damage to both hearing nerves is associated with a severe compromise in information exchange for human beings. This dramatic situation – frequently encountered in patients with neuro-

fibromatosis type 2 – has sparked pioneering developments in neural prosthesis for the restitution of this sensory modality. Electrical stimulation can be delivered to the second neuron of the auditory pathway at the brainstem through auditory brainstem implants (ABI). These prostheses are capable of partially bridging the gap in the auditory pathway caused by the loss of hearing nerve and inner ear function. The resulting hearing impression is useful to improve lip reading and the distinction of environmental sounds. Open word recognition, however, is rarely gained. Recently, the search for alternatives has centered around improving the electrode-brainstem interface. Penetrating electrodes for deep brain stimulation of the cochlear nucleus have been developed and await their first clinical application.

Key words: cochlear implant, neuroprosthesis, hearing aid, brainstem implant, deafness

Die so genannte „Neuroprothetik“ – die Entwicklung und Anwendung elektronischer Implantate zur Wiederherstellung geschädigter Nervenfunktionen – hat technische Neuerungen hervorgebracht, mit denen auch ein partieller Ersatz von Sinnesfunktionen möglich wurde. Besonders eindrucksvoll ist diese Entwicklung bei Implantaten im auditorischen System.

Hirnstammimplantate bei völliger Ertaubung

Insbesondere Patienten mit Neurofibromatose, einer autosomal dominant vererbten Erkrankung mit einer Inzidenz von 1 : 40 000 Geburten (14), sind von einem beidseitigen Verlust der Hörnerven bedroht. Bei ihnen entwickeln sich so genannte Vestibularisschwannome („Akustikusneurinome“), Tumoren des Gleichgewichtsnerven auf beiden Seiten, die dazu führen, dass der benachbarte Hörnerv seine Funktion verliert.

Die Orientierung an akustischen Umweltreizen im Alltag geht schrittweise oder abrupt verloren, ein Musikverständnis wird unmöglich. Noch gravierender wirkt sich der Hörverlust auf die sprachliche Kommunikation aus, denn aufgrund der fehlenden auditiven Rückmeldung ist diese spezifisch menschliche Form der Verständigung für die Patienten nur noch indirekt möglich. Konventionelle Hörgeräte und cochleare Implantate sind wirkungslos, weil die Überleitung der Signale auf den Hirn-

stamm auf natürlichem Wege unmöglich geworden ist.

Dieser Hörverlust und die damit verbundene schwere Beeinträchtigung der gesamten Lebenssituation dieser Patienten hat in der medizinischen Forschung zu ungewöhnlich ehrgeizigen Anstrengungen geführt, mit dem erklärten Ziel nicht weniger als ein gesamtes Sinnesorgan zu ersetzen.

Historischer Rückblick

Die ersten Erkenntnisse zur Stimulierbarkeit des auditorischen Systems durch elektrischen Strom wurden durch Selbstversuche gewonnen. Schon zu Beginn des 19. Jahrhunderts bemerkte Alessandro Volta bei elektrischer Stimulation an seinem mit leitfähiger Kochsalzlösung gefüllten äußeren Gehörgang Höreindrücke (22, 74).

1925 wurde der Effekt durch amerikanische Radioingenieure als „elektrophones Hören“ quasi wiederentdeckt, indem

¹ Neurochirurgie, Neurozentrum der Albert-Ludwigs-Universität (Direktor: Prof. Dr. med. Josef Zentner), Freiburg

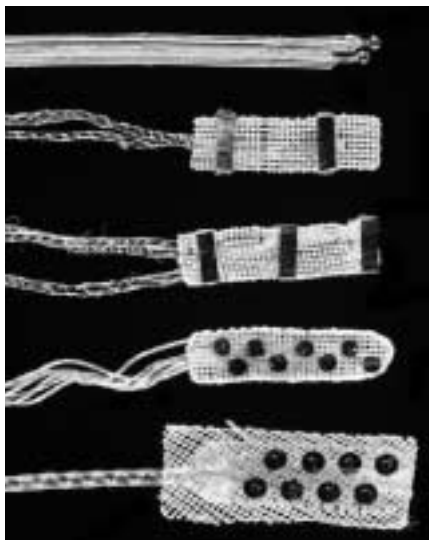
² Klinik und Poliklinik für Hals-Nasen-Ohrenheilkunde, (Direktor: Prof. Dr. med. Thomas Lenarz), Medizinische Hochschule Hannover

³ Neurochirurgische Klinik (Direktor: Prof. Dr. med. Michael Gaab), Klinikum Hannover Nordstadt

⁴ International Neuroscience Institute Hannover (Direktor: Prof. Dr. med. Dr. h. c. mult. Madjid Samii), Hannover

⁵ Neurochirurgische Klinik (Direktor Prof. Dr. med. Wolf-Peter Sollmann), Städtisches Klinikum, Braunschweig

⁶ Hals-Nasen-Ohren-Abteilung (Direktor: Prof. Dr. med. Dr. h. c. Roland Laszig), Universitätsklinikum, Albert-Ludwigs-Universität, Freiburg



Die oberste Abbildung zeigt das erste Implantat mit 2 Kugelelektroden, welches 1979 eingesetzt wurde. Bei der gleichen Patientin wurde nach zweijähriger Entwicklungszeit ein neues Implantat, bestehend aus einem Dacronnetz und 2 Streifenelektroden eingesetzt, nachdem unerwünschte Nebeneffekte mit dem ersten Implantat auftraten. 8-Kanal-Implantate wurden noch bis 2000 regelmäßig klinisch angewendet. (Mit freundlicher Genehmigung von Prof. Robert V. Shannon, House Ear Institute, Los Angeles, California, USA)

Abbildung 1: Fünf Generationen von Elektroden zur Implantation auf der Oberfläche des Hirnstamms in Höhe des Nucleus cochlearis.

sie Stimulationselektroden in der Nähe des Ohres platzierten (71). Wever und Bray entdeckten 1930 per Zufall mit auf dem Hörnerven von Katzen platzierten Elektroden Potenziale, die den Eigenschaften des Schallreizes nahezu analog folgten (78). Diese „Mikrofonpotenziale“ (cochlear microphonics) trieben die Forschung auf dem Gebiet voran, weil man jetzt glaubte, dass die Schalltransformation von der Cochlea zum Gehirn ganz ähnlich wie bei einem Telefon funktioniert, bei dem die Cochlea die Funktion der Schallwandlung in elektrische Reize übernahm (59).

Die erste wissenschaftliche Publikation über eine elektrische Stimulation des Hörnervs mit dem Ziel der Wiederherstellung des Hörvermögens entstand 1957. Der Otologe Djourno und der Physiker Eyries hatten in Paris bei einem Patienten über eine am Stamm des Hörnervs extracochlear gelegene Elektrode auditorische Sensationen auslösen kön-

nen (7). Durch die elektrische Stimulation über einen primitiven Sprachstimulator konnten die Franzosen bei ihm Geräusche erzeugen, wie sie etwa beim Drehen eines Roulettes entstehen. Nach einer Übungsphase verstand der Patient sogar einzelne Wörter. Er nutzte das Implantat über mehr als ein Jahr und empfand das Ausschalten als „Rückfall in unerträgliche Stille“ (29).

Entwicklung über Cochlea-Implantate

Die Arbeit von Djourno und Eyries griffen amerikanische Chirurgen und Forscher auf. 1961 entwickelten der HNO-Arzt James Doyle und sein Schüler William House Implantate zur elektrischen Stimulation der Cochlea (9). Die implantierten Patienten konnten Umgebungsgeräusche hören und den Rhythmus von Musik und Sprache erkennen. Aufgrund toxischer Nebenwirkungen und Fistelbildung mussten die ersten Implantate jedoch nach einigen Wochen wieder explantiert werden.

In Europa wurde jetzt durch den Otologen Fritz Zöllner in Freiburg und den Physiologen Wolf Dieter Keidel Pionierarbeit geleistet. Während Djour-

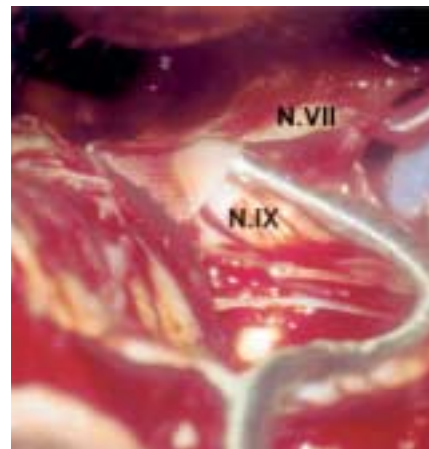


Abbildung 3: Oberflächen-ABI im Recessus lateralis des IV. Ventrikels unter dem Operationsmikroskop. N.VII, Nervus facialis, N.IX, Nervus glossopharyngeus

no's Gruppe in Frankreich weiterhin eine Platzierung der Elektroden auf dem Hörnervstumpf favorisierte, implantierten die Deutschen, wie William House in Los Angeles, über das runde Fenster direkt in die Scala tympani. Zöllner und Keidel antizipierten das sprachvermittelnde Multikanal-CI (CI, Cochlea-Implantat) und skizzierten in ihren weit vorausschauenden Arbeiten bereits 1963 im Prinzip das heute gebräuchliche Implantat (79).

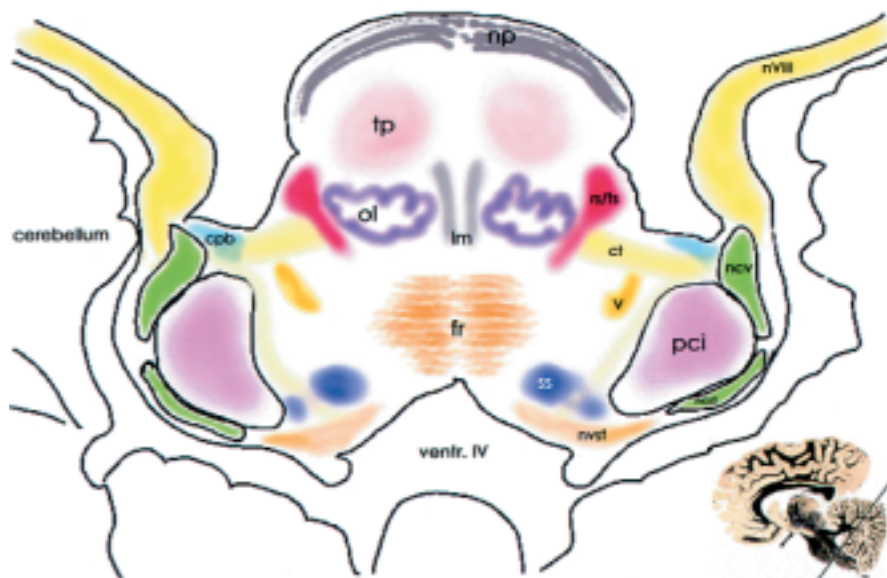


Abbildung 2: Topographisch-anatomische Lokalisation und Zuordnung der Nuclei cochlearis in einer axialen Schnittebene in Höhe der Eintrittszone des Nervus vestibulocochlearis (Einsatz rechts unten). tp, Tractus pyramidalis; Ncv, Nucleus cochlearis ventralis; cpb, Corpus pontobulbare; Ncd, Nucleus cochlearis dorsalis; V, Tractus trigeminalis; ol, Olive; nvst, Nucleus vestibularis; Im, Lemniscus medialis; ventr. IV, IV. Ventrikel; nvIII, Nervus vestibulocochlearis; SS, 2. Neuron der somatosensorischen Bahnen; pci, Pedunculus cerebelli inferior; fr, Formatio reticularis

F. Blair Simmons stimulierte 1964 anlässlich der Entfernung eines rezidivierten Kleinhirntumors intraoperativ den Hörnerv elektrisch. Der beidseits normalhörige, in Lokalanästhesie operierte Patient berichtete, dass er tatsächlich ähnliche Geräusche wahrnahm wie tags zuvor beim akustischen Training (67).

1966 implantierte die gleiche Arbeitsgruppe an der Stanford Universität eine Elektrode in den Modiolus der Cochlea eines kongenital tauben Patienten – die eigentliche Geburtsstunde des Cochlea-Implantats (CI) (66). Simmons zeigte sich jedoch enttäuscht, dass der Patient Sprache nicht verstehen konnte und bezweifelte selbst die Möglichkeit, durch elektrische Stimulation des Hörnervs jemals eine sinnvolle Kommunikationshilfe für Ertaubte zu schaffen. Diese Meinung schien die bestehenden Vorbehalte aus dem Bereich der Grundlagenforschung zu bestätigen, dass es nicht möglich ist, mithilfe von Implantaten, die Komplexität des Cortischen Organs bei der Sprachvermittlung zu reproduzieren. Unzureichend getestete Biokompatibilität und die Ansicht, dass die durch die Taubheit der Patienten entstandenen irreversiblen neuralen Schädigungen die Effektivität solcher Implantate auf ein Minimum reduzieren würden, machten die Pioniere auf diesem Gebiet zu wissenschaftlichen Außenseitern (59).

Forschung und Entwicklung ließen sich dadurch jedoch kaum aufhalten. Michelson präsentierte schon 1971 die erste erfolgreiche klinische Serie mit vier Patienten bei denen ein einkanaliges Implantat eingesetzt worden war (42).

Das von House und Urban 1973 beschriebene Ein-Kanal-Implantat (3M/ House) war das erste CI, was bei mehreren Hundert Patienten angewendet wurde (20).

Burian, Hochmair-Desoyer und Hochmeier setzten in den 70er-Jahren ein eigenständig entwickeltes Implantat mit vier Elektrodenpaaren ein, von denen das jeweils günstigste für die analoge Breitbandstimulation ausgewählt wurde (29).

Die ersten echten Mehrkanalgeräte wurden Ende der 70er-Jahre durch Banfai in Düren implantiert, allerdings extracochlear auf dem Promontorium,




Abbildung 4: a) Multikanal-ABI (Nucleus 24; Mit freundlicher Genehmigung der Fa. Cochlear, Lane Cove, New South Wales, Australien). Telemetrisch, das heißt ohne direkten elektrischen Kontakt, können die 22 aktivierbaren Elektroden (b) geprüft werden. Das Implantat basiert auf europäischer Entwicklungsarbeit. c) Synthetische Dakron-Netze, die nach Implantation durchwachsen werden, sollen eine Dislokation der Elektroden am Hirnstamm verhindern (Combi 40+; Mit freundlicher Genehmigung der Fa. MED-EL, Innsbruck, Österreich).

um eine zusätzliche Schädigung der Cochlea durch das Implantat auszuschließen (29).

1981 berichteten sowohl Michelson und Schindler als auch Clark et al. (Melbourne) unabhängig voneinander zum ersten Mal über Patienten, die durch cochleare Implantate ein Sprachverständnis erlangt hatten (6, 43).

Implantationen am Hirnstamm

Der HNO-Chirurg William House und der Neurochirurg William Hitselberger setzten am 24. Mai 1979 in den Hirnstamm ihrer Patientin mit Neurofibromatose Typ 2 nach translabyrinthärer Entfernung eines Vestibularisschwannoms eine bipolare Kugelelektrode

„unter sanftem Druck durch das Ependym über dem Nucleus cochlearis“ (12) ein. Sie hatten bis dato am House Ear Institute (HEI) in Los Angeles zwar Erfahrungen mit cochlearen Implantaten gesammelt, aber bei der 46-Jährigen waren durch Neurofibromatose Typ 2 beide Hörnerven seit etwa sechs Monaten komplett zerstört (19, 20). Ein in die Cochlea eingebrachtes Implantat ist in dieser Situation nicht wirksam, da Nervenfasern zur Weiterleitung der Impulse zum Hirnstamm nicht mehr vorhanden sind.

Die Operation, bei der zunächst ein Vestibularisschwannom entfernt und dann eine Elektrode mit zwei Platin-Kugelkontakten (Durchmesser 0,5 mm, Elektrodenabstand 1,5 mm) (Abbildung 1) auf den Stumpf des Hörnervs am Hirnstamm platziert wurde, verlief erfolgreich (12). Der Elektroden-Übergangswiderstand (Impedanz) stieg in dieser Zeit von anfangs 10kOhm auf 81kOhm bei 1 000 Hz. Sinusreize mit einer Amplitude von im Mittel 5 bis 40 µA waren ausreichend, um einen Höreindruck zu erzeugen. Die subjektiv empfundene Lautstärke war proportional der Reizamplitude.

Unter dem Verdacht auf eine Migration der Elektrode vom Nucleus cochlearis weg und bei nachweislichem Bruch eines Zuleitungskabels sechs Wochen nach der Implantation wurde die Stimulation für zwei Jahre ausgesetzt (12).

1981 wurde das erste Implantat gegen eine Elektrode, bei der zwei Kontaktstreifen auf einem Dacronnetz aufgebracht waren, ausgetauscht (Abbildung 1). Seit mehr als 22 Jahren empfängt die Patientin darüber gleichbleibend und komplikationsfrei Höreindrücke – zehn bis zwölf Stunden am Tag.

Erst fast drei Jahre nach der erfolgreichen Revision bei der ersten Patientin wurde erneut ein Auditory Brain

stem Implant (ABI) implantiert.

1985 setzte man erstmals die transkutane Übertragung durch Magnetspulen bei drei ABI ein. Damit waren Infektionen und Brüche im Bereich des Steckers an der Haut ausgeschlossen.

1987 wurde mit der Entwicklung eines Mehrkanal-Stimulationssystems begonnen.

Die ab 1988 durchgeführten detaillierten Messungen der Wahrnehmungskapazität mit dem ABI zeigten, dass die Patienten die in den dargebotenen akustischen Signalen enthaltene zeitliche Information in normaler Weise aufnehmen und verarbeiten konnten (63).

Intraoperatives Monitoring

Bis 1989 waren 16 ABI implantiert worden. Während des operativen Eingriffs zur Implantation bestand bis dahin noch eine erhebliche Unsicherheit hinsichtlich der späteren Funktionstüchtigkeit, weil die Platzierung der Elektroden sich allein an anatomischen Oberflächenstrukturen orientierte.

Die Einführung einer intraoperativen, elektrophysiologischen Ableittechnik für elektrisch evozierte Potenziale des Hirnstamms (Electrically Evoked Auditory Brainstem Response, EABR) durch Michael Waring 1992 war daher ein weiterer Meilenstein (75–77). Potenziale mit einer sehr kurzen Latenz von weniger als 4 ms ermöglichen dabei eine exaktere Platzierung der Elektrode über dem Nucleus cochlearis (17).

Spezielle anatomische Arbeiten zum Aufbau des Hirnstamms in Höhe des Nucleus cochlearis in Bezug zur Lage der Elektrode konnten Ende der achtziger und Anfang der neunziger Jahre einige Ursachen für zuvor kli-

nisch beobachtete Nebenwirkungen der Stimulation aufdecken (3, 41, 72, 73). Der Recessus lateralis des 4. Ventrikels erwies sich für Oberflächen-elektroden als der am besten geeignete Implantationsort (Abbildung 2, 3).

Um die Möglichkeit einer Fehlstimulation anatomischer Nachbarstrukturen des Nucleus cochlearis möglichst auszuschließen, werden heute die Nervi facialis (Musculi orbiculares oculi et oris), glossopharyngeus, vagus (Gaumensegel, Stimmband), accessorius (Musculus trapezius) und hypo-

glossus (Zunge) durch kontinuierliche EMG-Ableitungen intraoperativ elektrophysiologisch überwacht. Darüber hinaus können – reizgetriggert – somatosensorisch evozierte Potenziale über dem sensorischen Kortex abgeleitet werden, um eine Mitreizung aufsteigender sensorischer Bahnen auszuschließen.

Mehrkanalimplantate

Nachdem Luetje et al. (Kansas City, Missouri) im Februar 1990 bei einer er-taubten Patientin nach Entfernung eines Vestibularisschwannoms ein kommerziell erhältliches CI über das Foramen Luschkae in den Recessus lateralis eingesetzt hatten und mit vier Elektroden davon bereits am sechsten postoperativen Tag das auditorische System aktivieren konnten (33), begann die systematische klinische Erprobung von Mehrkanalimplantaten auch für den Nucleus cochlearis.

1991 wurden am HEI erstmals 3-Kanal-Implantate – damals noch mit rechteckigem Elektrodenquerschnitt – bei fünf Patienten eingesetzt.

Eines der ersten Multikanalimplantate wurde durch Laszig und Sollmann in Deutschland konzipiert und durch die australische Firma Nucleus umgesetzt (25).

Die ersten Patienten wurden 1992 in Hannover und in Los Angeles über einen translabyrinthären Zugang mit Multikanal-Arrays versorgt (27, 50).

Neben der Weiterentwicklung der Sprachprozessortechnik, die Impulse durch den weltweiten Erfolg des Cochlear-Implantats erhielt, wurde die Elektrodenentwicklung vorangetrieben. Das europäische Konzept hatte von Beginn an gezielt auf die Verwendung von Multikanal-Arrays gesetzt, um die vorhandene Prozessortechnologie und gegebenenfalls auch die mögliche Tonotopie entlang der Oberfläche des Nucleus cochlearis auszunutzen (23, 25–27, 31, 69, 70). In der klinischen Praxis konnte dann auch tatsächlich ein Tonhöhenabfall von medial nach lateral an den in den Recessus lateralis eingebrachten Elektroden beobachtet werden (28).

Obwohl die Qualität des Sprachverständnisses theoretisch bei mehr als

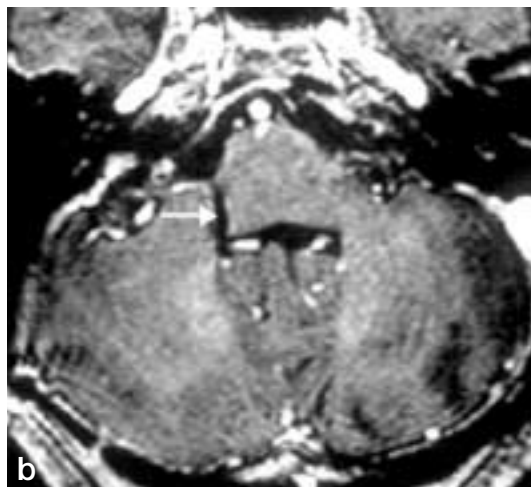
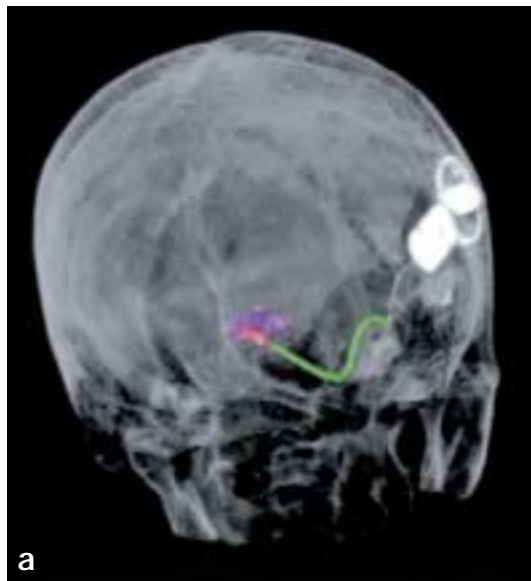
Abbildung 5: a) 3-D-Computertomographie des Schädels bei einer Patientin mit einem 22-Kanal-ABI. Man erkennt den oberen Teil des vierten Ventrikels (lila), die Elektrodenplatte (rot) und die vom subkutan liegenden Empfänger über den Kleinhirnbrückenwinkel verlaufende Zuleitung. b) Moderne Implantate sind im Prinzip auch MRT-tauglich, wenn zuvor der Magnet entfernt wird. Die T1-gewichtete Aufnahme zeigt die Lage des Implantats im Recessus lateralis des IV. Ventrikels (Pfeil).

acht frequenzspezifischen Kanälen nur noch geringfügig ansteigt (8, 16, 64) hat sich in der Praxis letztlich das deutsche, beziehungsweise europäische Konzept eines 22-Kanal-Implantates gegenüber dem 8-Kanal Konkurrenten aus Los Angeles (HEI) durchgesetzt.

Klinische Ergebnisse

Inzwischen wurden weltweit mehr als 200 Patienten mit ähnlichen Implantaten versorgt (Abbildung 5 a, b) (53). Nachdem anfangs nur der translabyrinthäre Zugang zur Implantation genutzt wurde, werden ABI seit längerem auch über einen lateral subokzipitalen Zugang eingesetzt (37, 69).

Obwohl zeitliche Reizauflösung, Dynamik und Lautstärkecharakteristik dem Cochlea-Implantat sehr ähnlich sind (60, 63), blieben die klinischen Ergebnisse mit dem ABI trotz ausgefeilter Sprachprozessortechnik und Einbin-

dung multipler Elektroden in die Implantate (Abbildung 4 a, b, c.) hinter den Erwartungen und insbesondere hinter den Erfolgen mit den CI zurück (4, 11, 18, 27, 28, 31, 36, 37, 61, 62, 69).

Charakteristisch ist die hohe individuelle Varianz bezüglich der Effektivität der elektrischen Implantate, auch hinsichtlich der unterschiedlichen Strategien zur Umsetzung der akustischen Signale (Processing Strategies). Untersuchungen beim CI legen nahe, dass nicht nur Intensität und Elektrodenkonfiguration, sondern auch die Prozessorstrategie jeweils individuell postoperativ angepasst werden sollte (1, 5). Die Ergebnisse der einzelnen Arbeitsgruppen, die zum Teil sehr unterschiedliche Sprachprozessoren einsetzen, sind daher auch nur bedingt vergleichbar.

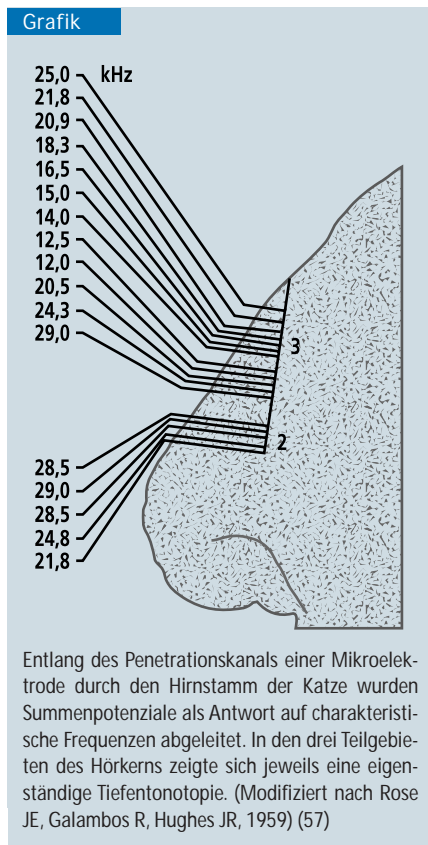
Im Durchschnitt entspricht die Qualität des durch ein ABI erreichbaren Höreindrucks derzeit dem eines einkanaligen CI (24, 53). Das Lippenlesen wird für mehr als die Hälfte der ABI-

Patienten bereits in den ersten Wochen nach Implantation deutlich leichter. Dieser Effekt nimmt später noch weiter zu, sodass die meisten Patienten ihr Implantat permanent einsetzen. Umgebungsgeräusche können gehört, von Sprache unterschieden und oft richtig eingeordnet werden. Männer-, Frauen- und Kinderstimmen können ebenso differenziert werden und viele Patienten können weiter in ihrem Beruf arbeiten (30, 47).

Für Verbesserungen des Verständnisses bei rein elektro-auditorischer Stimulation ohne die Unterstützung durch Lippenlesen ist offenbar eine längere Lernphase über mehrere Monate notwendig (31).

Die Fähigkeit, mehrsilbige Wörter (beziehungsweise Zahlen) ohne visuelle Unterstützung zu erkennen, kann sich bei einigen Patienten noch bis zu acht Jahre nach Implantation verbessern (49).

Zur Wahrnehmung eindeutiger Höreindrücke ist für Patienten mit den heu-



Darstellung der ersten Messung der tonotopen Abbildung der Frequenzen im Bereich der Nuclei cochleares nach akustischer Stimulation durch Rose und Galambos.

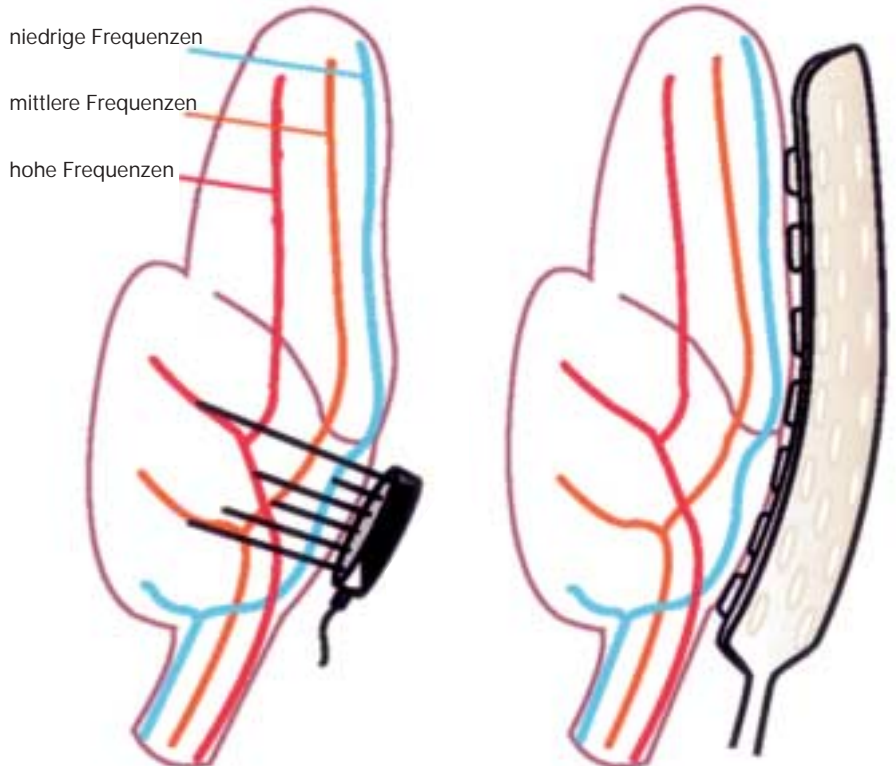


Abbildung 6: Schematische Darstellung der Tonhöhenrepräsentation (Tonotopie) im Nucleus cochlearis. Oberflächenelektroden (rechts) können Tonhöhenunterschiede nur durch die variable Ausprägung des elektrischen Feldes erzeugen. Mit Insertionselektroden (INSEL, links) können Regionen innerhalb des Nucleus cochlearis, die unterschiedliche Frequenzen repräsentieren, direkt stimuliert werden. (Aus: Rauschecker JP, Shannon RV: Sending sound to the brain. Science 2002; 295: 1025–1029. Mit freundlicher Genehmigung der American Association for the Advancement of Science [AAAS]. Copyright AAAS 2003; Illustration: Nathalie Cary/Katharine Sutliff) (53)

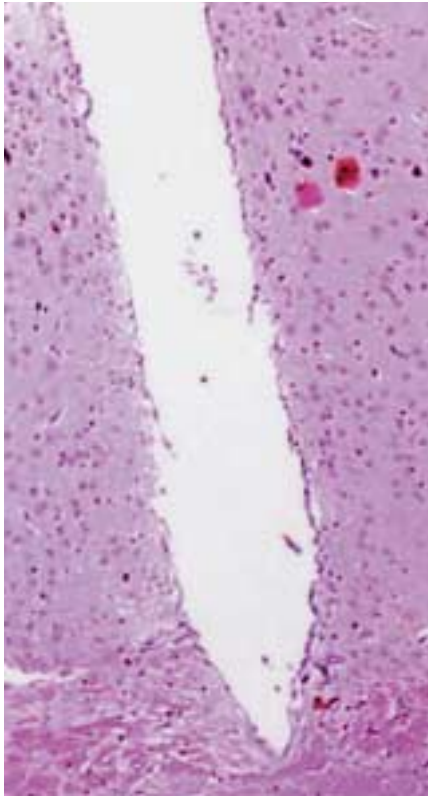


Abbildung 7: Längsschnitt des Stichkanals einer Insertionselektrode mit quadratischem Querschnitt und einer Kantenlänge von 180 µm im parietalen Cortex der Ratte. Trichromfärbung.

tigen ABI eine geräuscharme Umgebung Voraussetzung. Längere Worte können aufgrund von Nachhall- und Echo-Effekten meist nicht verstanden werden.

Ein echtes Sprachverständnis („open set speech recognition“) erhalten nur wenige Patienten allein durch die elektro-auditorische Stimulation mit dem ABI (21). Patienten, die dieses Niveau erreichen, verstehen etwa 50 Prozent der Wörter in einem Satz und können sogar über Telefon kommunizieren. In einer Studie mit 60 Patienten des HEI, die sechs Monate nach Implantation untersucht wurden, lag der Anteil der Telefonnutzer bei 12 Prozent (50, 68).

82 Prozent der Patienten konnten bekannte Geräusche, wie zum Beispiel Autohupen und Türklingeln, identifizieren. 85 Prozent der Patienten erreichten mit dem ABI eine Verbesserung der Kommunikation über das Lippenablesen hinaus.

Zu den häufigen Nebenwirkungen zählen Schwindel und Dysästhesien im

Bereich der Zunge, des Kopfes und des Beines. Die sensorische Fehlstimulation betrifft oft auch das 2. Neuron der somatosensiblen Bahnen (Druckempfindung, Vibrationsempfinden, Raumsinnempfindung, Berührungssensibilität). Ein Patient beschrieb bei Stimulation einer bestimmten Elektrodenkombination Vibrationsempfindungen im gesamten Körper (31).

Fehlstimulationen des Nervus facialis (3, 62) sind aus dem Verlauf des Nerven im Hirnstamm und seiner Nachbarschaft zum Nucleus cochlearis erklärbar.

Seltener sind Nebenwirkungen durch Reizung der caudalen Hirnnerven (Nervi glossopharyngeus, vagus, accessorius), deren Kerngebiete in der mittleren Medulla oblongata unweit des darüber liegenden Zielgebietes der ABI-Elektroden lokalisiert sind.

Motorische Fehlstimulation der unteren Extremitäten, offenbar ausgelöst durch Elektrodenmigration, sind äußerst selten (12).

Bei Fehlstimulation und Elektrodenverlagerung ist eine Replatierung des Implantates möglich; auch tierexperimentell zeigten sich durch das Oberflächenimplantat selbst keine Schädigungen des Hörkerns (32, 34, 35, 55).

Neuere Entwicklungen

Insertionselektroden als Alternative?

Eine Reihe von Erkenntnissen aus der Grundlagenforschung sprechen dafür, dass durch Mikroelektroden, die in den Hirnstamm eindringen (penetrieren, daher auch die englische Bezeichnung „Penetrating Auditory Brainstem Implant“, PABI), eine effektivere Stimulation des auditorischen Systems möglich werden könnte.

Die in der Cochlea longitudinal angeordneten, charakteristischen Frequenzen sind im Nucleus cochlearis zum Teil

vertikal zur Hirnstammoberfläche repräsentiert (dreidimensionale Tonotopie, Tiefentonotopie (Grafik, Abbildung 6) (2, 10, 38, 44, 46, 58).

Große Anteile des Nucleus cochlearis ventralis werden durch Oberflächenimplantate nicht erreicht. Dieser Teil des Kerngebietes erhält aber den weit aus größeren Anteil der primären auditorischen Afferenzen. Seine Neurone weisen ähnliche Antwortcharakteristiken wie die primären sensorischen Neurone des Ganglion spirale auf. Sie exprimieren überwiegend exzitatorische Transmitter. Der Grad ihrer Vernetzung untereinander ist noch nicht so komplex wie im Nucleus cochlearis dorsalis. Die Zahl der in Richtung des Colliculus inferior abgehenden Fasern aus dem Nucleus cochlearis ventralis ist etwa um den Faktor 10 größer als im Nucleus cochlearis dorsalis (15). Die

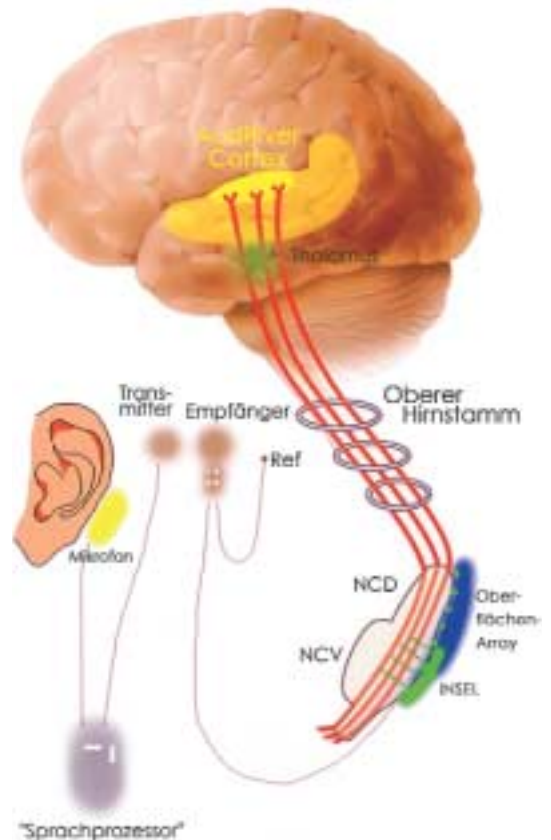


Abbildung 8: Schematische Darstellung einer möglichen Kombination von Oberflächen- und Tiefenelektroden für die elektrische Stimulation des Nucleus cochlearis zur partiellen Wiederherstellung des Hörvermögens nach beidseitigem Funktionsverlust der Hörnerven. (Modifiziert nach [53]; Mit freundlicher Genehmigung von Prof. Robert V. Shannon, House Ear Institute, Los Angeles, California, USA).

Stimulation des vorderen Kernanteils führt simultan zu einer Aktivierung zugehöriger tonotoper Areale im Nucleus cochlearis dorsalis (45).

Untersuchungen mit einer neuen Generation von Mikroelektroden aus der angewandten Forschung verstärken diese Argumente (*Abbildung 6*).

Mit solchen Insertionselektroden (INSEL) wurden insbesondere, offenbar aufgrund einer besseren Ankopplung der Stimulation an auditorische Neurone zweiter Ordnung, niedrigere elektrische Reizschwellen gemessen (13, 15, 32, 38–40, 48, 65).

Damit können möglicherweise unerwünschte Nebenwirkungen vermieden werden, unter anderem auch durch Verringerung der longitudinalen Stromausbreitung über piale (arachnoidale) und ependymale Oberflächenschichten (52, 54). Außerdem erhofft man sich eine Erweiterung des nutzbaren Intensitätsspektrums bei niedrigeren Betriebsströmen.

Penetrierende Elektroden haben im Experiment kaum Gewebeschäden im Bereich der Implantationsstelle hervorgerufen (*Abbildung 7*) (32, 39, 40, 55).

Problematisch ist eher die exakte Platzierung von INSEL-Arrays bei einer individuell doch deutlich variablen, dreidimensionalen Anatomie, die durch Tumoren in diesem Bereich noch weiter verändert wird. Außerdem liegen Teile des vorderen Hörkerns so verborgen, dass sie ohne Penetration funktionell wichtiger Nachbarstrukturen wie zum Beispiel des Nervus facialis nicht erreicht werden können (45, 46, 51, 56).

Ein INSEL-Array, welches auf einer Fläche von circa 12 mm² Elektroden mit unterschiedlichen Längen zwischen 1 und 4 mm vereint, sollte bei korrekter Platzierung in Höhe des Nucleus cochlearis ventralis in der Lage sein, effektiv und bei geringeren Reizstärken als Oberflächenelektroden die Hörbahn zu aktivieren. Ob damit eine tonotopie Stimulation möglich sein wird, können letztlich nur klinische Studien klären, wie sie jetzt am House Ear Institute in Los Angeles begonnen wurden. Sinnvoll erscheint zunächst eine Kombination mit den bereits klinisch bewährten Oberflächenelektroden für den dorsalen Anteil des Kerngebietes (*Abbildung 8*).

Colliculus inferior Stimulation

Um die Schwierigkeiten bei der exakten Platzierung der Elektroden aufgrund der versteckten Lage des Nucleus cochlearis und der blinden Einführung penetrierender Elektroden zu umgehen, entstanden alternative Konzepte zur gezielten, tonotopen Stimulation in höheren auditorischen Zentren. Hier bietet sich aufgrund der guten chirurgischen Zugänglichkeit und der bekannten tonotopen Schichtung in Frequenzbändern parallel zur Oberfläche der Colliculus inferior an. Er stellt ein Integrationszentrum für die verschiedenen divergierenden Bahnen der Hörbahn dar. Durch Einführen einer penetrierenden Elektrode mit bis zu zwanzig Kontakten, die ringförmig auf einem Stab aufgebracht sind und deren Abstand jeweils der Breite eines Frequenzbandes entspricht, soll es möglich sein, frequenzspezifisch zu reizen und dabei die Tonotopie des Colliculus inferior gezielt auszunutzen. Da der Colliculus inferior von dem Tumorwachstum nicht beeinträchtigt wird, ist die Anatomie unverändert. Denkbar wäre daher auch eine stereotaktische Implantation. Dieser viel versprechende Ansatz wird zurzeit experimentell erprobt.

Manuskript eingereicht: 16. 5. 2003; revidierte Fassung angenommen: 28. 10. 2003

■ Zitierweise dieses Beitrags:

Dtsch Arztebl 2004; 101: A 180–188 [Heft 4]

Die Zahlen in Klammern beziehen sich auf das Literaturverzeichnis, das beim Verfasser erhältlich oder im Internet unter www.aerzteblatt.de/lit0404 abrufbar ist.

Anschrift für die Verfasser:

Priv.-Doz. Dr. med. Steffen Rosahl
Allgemeine Neurochirurgie
Neurochirurgische Universitätsklinik
Albert-Ludwigs-Universität Freiburg
Breisacher Straße 64
79106 Freiburg
E-Mail: rosahl@nz.ukl.uni-freiburg.de

MEDIZINGESCHICHTE(N)

AUSGEWÄHLT UND KOMMENTIERT VON H. SCHOTT

Mesmerismus Geistersehen

Zitat: „Das aber lehrt diese Geschichte mit Schauern, daß der Mensch es nicht wagen soll, hinauszuschreiten über die heiligen Schranken seines Glückes und seiner Kraft, das haben wir mit aller Mühe gewonnen, daß wir erkannt haben, daß hier nichts zu gewinnen ist, aber Leib und Seele verloren gehen kann, daß nur Wahnsinn zum Geistersehen, daß Geistersehen nur zum Wahnsinn führen kann, und daß das Göttliche eben das ist, was allen gemein ist, wie das Sonnenlicht, und daß es aufhört, ein wahrhaft Göttliches zu seyn, sobald es sich vereinzelt, und aus dem gemeinschaftlichen gesunden menschlichen Verbands losreißt.“

Ernst Albert Zeller: Das verschleierte Bild zu Sais, oder die Wunder des Magnetismus. Leipzig: 1830; S. 168. – Der spätere Psychiater Zeller (1804–1877) attackiert hier (zunächst anonym) Justinus Kerners zweibändiges Werk „Die Seherin von Prevorst“ (1829), das im Geiste des (psychologisch-romantisch gewendeten) Mesmerismus verfasst wurde.

Physiologie Tierversuch

Zitat: „[...] die Beobachtung schlicht, unverdrossen, fleißig, aufrichtig, ohne vorgefasste Meinung; – der Versuch künstlich, ungeduldig, emsig, abspringend, leidenschaftlich, unzuverlässig. [...] Es ist nichts leichter, als ein Menge sogenannter interessanter Versuche machen. Man darf die Natur nur auf irgendeine Weise gewalttätig versuchen; sie wird immer in ihrer Noth eine leidende Antwort geben. Nichts ist schwieriger als sie zu deuten, nichts ist schwieriger als der göltige physiologische Versuch [...].“

Johannes Müller: Von dem Bedürfnis der Physiologie nach einer philosophischen Naturbetrachtung (1824). In: Wilhelm Haberling: Johannes Müller (Grosse Männer; Bd. 9). Leipzig, 1924; S. 56. – J. Müller (1801–1858), Anatom, Physiologe, einflussreicher Wegbereiter der experimentellen Medizin und Biologie, sympathisierte als ein Bewunderer Goethes durchaus noch mit der Naturphilosophie, wie zum Beispiel hier in seiner Bonner Antrittsvorlesung als Privatdozent.